

Ekstrak Etanol Daun Kacang Panjang (*Vigna unguiculata* (L.) Walp): Kajian Morfometri Insula Pankreatika Model Tikus Diabetes

(*Ethanol Extract of Some Cowpea (Vigna unguiculata* (L.) Walp) Leaves: Morphometry Study of Pancreatic Islet of Diabetic Rat Model)

Puput Octaviani Solehah¹, Fikhta Agnesya Tarusu¹, Joni Tandi¹, Niluh Puspita Dewi¹,
Gabriella Bamba Ratih Lintin², Yuli Fitriana³, David Pakaya³

¹Program Studi Ilmu Farmasi, Sekolah Tinggi Ilmu Farmasi Pelita Mas, Palu, 94118

²Departemen Anatomi, Fakultas Kedokteran, Universitas Tadulako, Palu, 94118

³Departemen Histologi, Fakultas Kedokteran, Universitas Tadulako, Palu, 94118

Article Info:

Received: 01 August 2019

in revised form: 02 September 2019

Accepted: 10 October 2019

Available Online: 14 October 2019

Keywords:

Vigna unguiculata (L.) Walp

Diabetes

Morphometry

Pancreatic islet

Corresponding Author:

David Pakaya

Departemen Histologi

Fakultas Kedokteran

Universitas Tadulako

Palu 94118

Indonesia

email: davidpakaya@gmail.com

ABSTRACT

Diabetes is characterized by an increasing of blood levels and progressive changes in the structure of pancreatic islet of pancreas. Natural ingredients that contain antioxidants such as some cowpea leaves can be an alternative treatment for diabetes. This study aims to examine the effect of ethanol extract of some cowpea leaves (*Vigna unguiculata* (L.) Walp) on morphometry (perimeter and diameter) of pancreatic islet of diabetic rat models. The type of research is quasi-experimental with posttest group design. Samples were 30 male wistar rats, age 8 weeks, BW 250-300 grams, that induced by single dose of STZ 40 mg/kg BW. Rats were divided into 5 groups. Group A: normal control, Group B: negative control, Group C: positive control, Group D: DM rats with 100mg/Kg BW extract therapy, Group E: DM rats with 200mg/Kg BW extract therapy, Group F: DM rats with extract therapy 300mg/Kg BW. Blood sugar levels were measured on days 7, 14 and 21. Pancreatic tissue was prepared with 5µm thickness and stained with Hematoxylin Eosin. The sample was observed under 400x magnification microscope. The observation uses Image J software to measure the perimeter and diameter of the pancreatic insula. Data were analyzed by non-parametric Kruskal Wallis and post hoc Mann Whitney statistical tests. Blood glucose level was obtained on 21st day with the highest mean in group B (246.8±156.3) and lowest in group A (67.2 ±7.85), perimeter of pancreatic islet was significantly different (p=0.026), the diameter is significantly different (p =0.046). Ethanol extract of some cowpea (*Vigna unguiculata* (L.) Walp) leaves with dose of 300mg/kgBW helps to restore the blood and morphometry of pancreatic islet model of diabetic rats.

Copyright © 2019 JFG-UNTAD

This open access article is distributed under a Creative Commons Attribution (CC-BY-NC-SA) 4.0 International license.

How to cite (APA 6th Style):

Solehah, P. O., Tarusu, F. A., Tandi, J., Dewi, N. P., Lintin, G. B. R., Fitriana, Y., & Pakaya, D. (2019). Ekstrak etanol daun kacang panjang (*Vigna unguiculata* (L.) Walp): Kajian morfometri Insula Pankreatika model tikus diabetes. *Jurnal Farmasi Galenika :Galenika Journal of Pharmacy*, 5(2), 183-188. doi:10.22487/j24428744.2019.v5.i2.13934

ABSTRAK

Diabetes melitus ditandai dengan terjadi peningkatan kadar glukosa darah dan perubahan progresif pada struktur insula pankreatika pankreas. Bahan alam yang mengandung antioksidan seperti daun kacang panjang dapat menjadi alternatif pengobatan diabetes. Penelitian ini bertujuan untuk menguji efek ekstrak etanol daun kacang panjang (*Vigna unguiculata* (L.) Walp) terhadap morfometri (perimeter dan diameter) insula pankreatika model tikus diabetes. Jenis penelitian ini adalah kuasi eksperimental dengan rancangan *posttest group design*. Sampel berupa tikus Wistar jantan, usia 8 minggu, BB 250-300 berjumlah 30 ekor, di induksi STZ dosis tunggal 40 mg/kgBB. Tikus dibagi dalam 5 kelompok. Kelompok A: kontrol normal, Kelompok B: kontrol negatif, Kelompok C: kontrol positif, Kelompok D: tikus DM dengan terapi ekstrak 100mg/Kg BB, Kelompok E: tikus DM dengan terapi ekstrak 200mg/Kg BB, Kelompok F: tikus DM dengan terapi ekstrak 300mg/Kg BB. Kadar glukosa darah puasa diukur pada hari ke 7, 14 dan 21. Jaringan pankreas dibuat sediaan dengan ketebalan 5 μ m dan diwarnai dengan Hematoxylin Eosin. Sampel diamati dengan mikroskop perbesaran 400x. Pengamatan menggunakan perangkat lunak *Image J* untuk mengukur perimeter dan diameter insula pankreatika. Data dianalisis dengan uji statistik non parametrik *Kruskal Wallis* dan *post hoc Mann Whitney*. Kadar glukosa darah puasa didapatkan pada hari ke-21 rerata paling tinggi pada kelompok B (246,8 \pm 156,3) dan rerata paling rendah pada kelompok A (67,2 \pm 7,85), perimeter insula pankreatika berbeda signifikan ($p=0,026$), diameter berbeda signifikan ($p=0,046$). Ekstrak etanol daun kacang Panjang (*Vigna unguiculata* (L.) Walp) dosis 300mg/Kg BB membantu memperbaiki glukosa darah dan morfometri insula pankreatika model tikus diabetes.

Kata kunci: *Vigna unguiculata* (L.) Walp, diabetes, morfometri, insula pankreatika.

PENDAHULUAN

Diabetes melitus ditandai dengan meningkatnya kadar glukosa darah yang diakibatkan gangguan sekresi, adanya gangguan kerja insulin atau gangguan keduanya (Tandi, 2017). Gangguan ini terjadi akibat kerusakan pada pankreas sebagai kelenjar eksokrin dan endokrin. Fungsi endokrin dari pankreas adalah organ difus yang tersebar sebagai kumpulan sel yang disebut insula pankreatika (pulau Langerhans), struktur ini 4 jenis sel (α , β , δ dan γ). Kerusakan sel β menjadi penyebab utama gangguan tersebut, yang dipengaruhi oleh faktor genetik, infeksi dan kuman, faktor nutrisi, zat diabetogenik dan radikal bebas (stress oksidatif) (Komatsu *et al.*, 2017).

Kerusakan sel β pankreas menyebabkan tubuh tidak bisa menghasilkan insulin sehingga kadar glukosa darah meningkat (hiperglikemia). Jumlah insulin yang dihasilkan sangat berhubungan dengan jumlah sel β . Temuan klinis, biologis dan histologis telah membentuk pandangan bahwa adanya hubungan perubahan struktur terhadap fungsi pankreas (Paras *et al.*, 2014; Bosco *et al.*, 2010). Adanya defisiensi sekresi insulin, yang menyebabkan meningkatnya kadar glukosa darah berhubungan dengan ukuran

jaringan insular pankreatika (Walvekar, *et al.*, 2016; Shahriah *et al.*, 2014).

Indonesia mempunyai keanekaragaman hayati yang sebagian diantaranya telah dibuktikan mempunyai khasiat obat. Salah satunya daun kacang panjang (*Vigna unguiculata* (L.) Walp), yang mengandung antioksidan dan berpotensi sebagai antidiabetes. Adanya potensi tersebut menjadi alternatif dalam pengobatan diabetes. Penggunaan daun kacang Panjang ini diduga mampu meregenerasi sel β pankreas sehingga kemudian memperbaiki struktur insula pankreatika secara keseluruhan (Weththasinghea *et al.*, 2014; Intan *et al.*, 2015). Tujuan penelitian ini untuk menganalisis efek ekstrak etanol daun kacang panjang (*Vigna unguiculata* (L.) Walp) terhadap morfometri insula pankreatika pankreas model tikus diabetes.

METODE PENELITIAN

Pembuatan Ekstrak Etanol Daun

Ekstrak daun kacang panjang dilakukan dengan metode maserasi, simplisia daun kacang panjang yang telah dijadikan serbuk, diekstraksi dengan menggunakan pelarut etanol 96 %.

Sampel Penelitian

Jenis penelitian ini adalah kuasi eksperimental dengan rancangan *posttest group design*. Menggunakan tikus Wistar jantan, usia 8 minggu, BB 250-300 berjumlah 30 ekor, tikus di induksi sterptozotosin (STZ) (Nacalai 3223891, Nacalai Tesque, Japan) dosis tunggal 40 mg/kgBB. Tikus kemudian dibagi dalam 5 kelompok. Kelompok A: kontrol normal, Kelompok B: kontrol negatif (Tikus DM tidak terkontrol), Kelompok C: kontrol positif (Tikus DM dengan terapi glibenklamid 0,45 mg/kgBB), Kelompok D: tikus DM dengan terapi Ekstrak 100mg/KgBB, Kelompk E: tikus DM dengan terapi Ekstrak 200mg/KgBB, Kelompk F: tikus DM dengan terapi Ekstrak 300mg/KgBB. Dilakukan pengukuran kadar glukosa darah puasa (GDP) dengan glukometer (Kadar normal 50-135 mg/dl) pada hari ke 7, 14 dan 21.

Pemeriksaan Histologi Pankreas

Pada hari ke-28, tikus dinekropsi jaringan pankreas, dibuat dalam blok paraffin, diiris menggunakan mikrotom dengan ketebalan 5µm. Jaringan diwarnai dengan Hematoxylin Eosin (HE). Sampel diamati menggunakan mikroskop *Olympus CX-23* dengan perbesaran 400x dengan *Numerical Aperture* 1.25. Pengamatan jaringan menggunakan perangkat lunak *ImageJ* dengan mengukur perimeter dan diameter insula pankreatika.

Analisis statistik

Data setiap kelompok dihitung rerata dan simpang bakunya. Dianalisis menggunakan program SPSS versi 23 dengan uji statistik non parametrik *Kruskal Wallis* dan *post hoc Mann Whitney*.

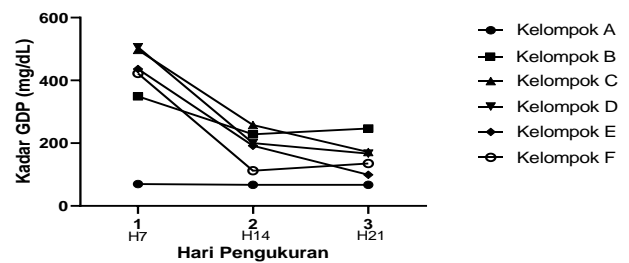
HASIL DAN PEMBAHASAN

Karakteristik Umum Hewan Model dan Pemeriksaan GDP

Pada penelitian ini digunakan 30 ekor tikus. Perlakuan hewan model dilakukan dengan induksi STZ kecuali pada kelompok A, hari ke-7 pasca induksi STZ tikus mengalami peningkatan kadar GDP >135mg/dL (hiperglikemia). Tikus yang mengalami hiperglikemia memiliki beberapa ciri fisik seperti, bulu berwarna kusam, kusut, tidak mengkilap dan mencit kurang aktif bergerak atau tidak lincah. Berdasarkan pengamatan selama perawatan, botol air minum pada mencit hiperglikemia tampak lebih cepat

habis, artinya terjadi peningkatan konsumsi air minum (polidipsi). Alas kandang mencit tampak selalu basah, hal ini menandakan mencit mengalami poliuria.

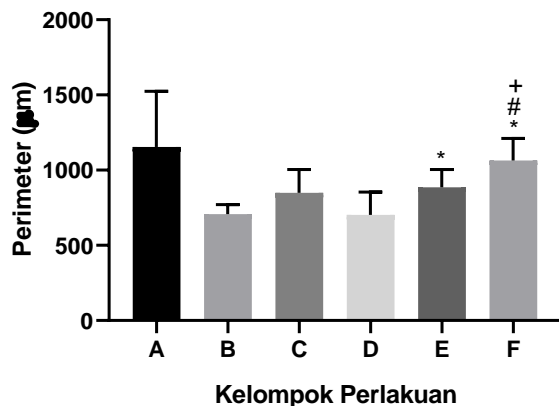
Pemeriksaan kadar GDP pada hari ke-21, didapati dua kelompok memiliki rerata kadar GDP normal, kelompok A 67,2±7,85 dan kelompok E 99,2±62,89. Hal ini menandakan terdapat perbaikan kadar GDP pada kelompok E yang diberikan ekstrak 200mg/KgBB dibandingkan dengan kelompok terapi ekstrak lainnya maupun kontrol positif, seperti yang terlihat pada gambar 1.



Gambar 1. Diagram batang nilai rerata kadar glukosa darah puasa. Kelompok A berada pada kadar normal pada 3 waktu pengukuran, kelompok yang diinduksi STZ menunjukkan peningkatan rerata kadar GDP pada hari ke-7 dan reratanya menurun hingga hari ke-21.

Pada penelitian ini didapatkan kadar GDP pada 7 hari pasca induksi STZ meningkat sangat tinggi kemudian menurun, namun tetap pada kondisi hiperglikemia (> 135mg/dL) sampai perawatan hari ke-21. Peningkatan kadar GDP secara drastis timbul karena sifat toksisitas STZ yang sangat cepat merusak sel β pankreas. Besarnya dosis STZ akan mempengaruhi tingkat kerusakan tersebut. Peningkatan kadar GDP yang drastis 7 hari setelah induksi disebabkan oleh efek toksis STZ yang merusak sel β pankreas (Nugroho, 2006). Ekstrak etanol daun kacang Panjang mengandung polifenol, vitamin C dan vitamin E yang berfungsi sebagai antioksidan. Antioksidan mampu menghambat reaksi oksidasi menjadi netral terhadap sel normal, protein, dan lemak sehingga dapat melindungi pankreas dari kerusakan. Antioksidan ini diperlukan dalam proses perbaikan transfer insulin ke dalam sel, dan regenerasi sel-sel pada insula pankreatika utamanya sel β yang rusak akibat radikal bebas (Intan *et al.*, 2015; Awika & Duodu., 2016; Weththasinghea *et al.*, 2014; Jayathilake *et al.*, 2018).

Perimeter insula pankreatika paling kecil didapatkan pada kelompok B yang mengalami diabetes ($707,50 \pm 63,28$) dan mengalami perbaikan saat diberikan terapi standar (kelompok C) ($848,77 \pm 154,63$). Pemberian ekstrak bunga sepatu dosis 200mg/KgBB (kelompok E) mulai menunjukkan perubahan rerata perimeter ($885,17 \pm 119,71$) menyerupai kelompok C. Pada kelompok F dengan pemberian dosis 300mg/KgBB ekstrak bunga sepatu menghasilkan perbaikan rerata perimeter ($1063,96 \pm 146,59$) yang menyerupai kelompok A, yang tampak pada gambar 2.

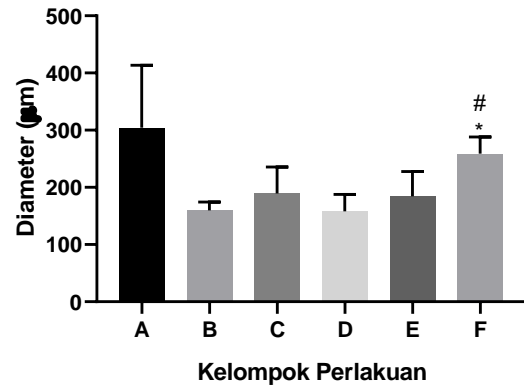


Gambar 2. Diagram batang nilai rerata perimeter insula pankreatika. Uji *Kruskal Wallis* $p=0,026$. Uji *post hoc Mann Whitney*: kelompok A vs B ($p=0,117$), kelompok A vs C ($p=0,175$), kelompok A vs D ($p=0,076$), kelompok A vs E ($p=0,175$), kelompok A vs F ($p=0,327$), kelompok B vs C ($p=0,175$), kelompok B vs D ($p=0,754$), kelompok B vs E ($p=0,016$), kelompok B vs F ($p=0,014$), kelompok C vs D ($p=0,251$), kelompok C vs E ($p=0,465$), kelompok C vs F ($p=0,08$), kelompok D vs E ($p=0,076$), kelompok D vs F ($p=0,014$), kelompok E vs F ($p=0,142$).

*= $p<0,05$ vs Kelompok B, #= $p<0,05$ vs Kelompok C, += $p<0,05$ vs Kelompok D

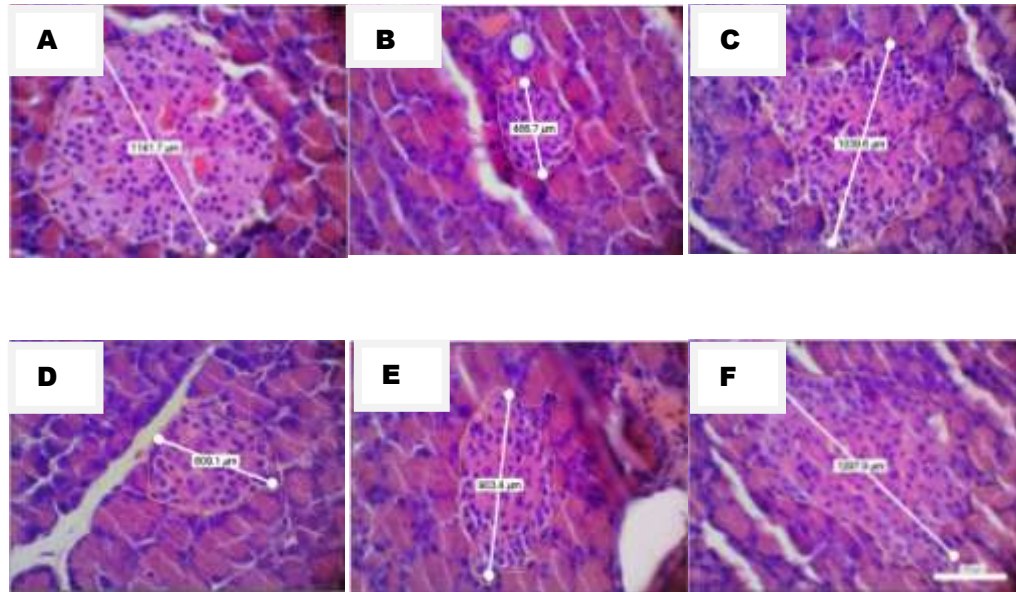
Diameter insula pankreatika paling kecil didapatkan pada kelompok B yang mengalami diabetes ($159,98 \pm 14,37$) dan mengalami perbaikan saat diberikan terapi standar (kelompok C) ($189,45,77 \pm 46,23$). Pemberian ekstrak bunga sepatu dosis 200mg/KgBB (kelompok E) mulai menunjukkan perubahan rerata diameter ($184,54 \pm 43,25$) menyerupai kelompok C. Pada

kelompok F dengan pemberian dosis 300mg/KgBB ekstrak bunga sepatu menghasilkan perbaikan rerata diameter paling baik ($259,11 \pm 29,03$), seperti yang tampak pada gambar 3.



Gambar 3. Diagram batang nilai rerata diameter insula pankreatika. Uji *Kruskal Wallis* $p=0,046$. Uji *post hoc Mann Whitney*: kelompok A vs B ($p=0,117$), kelompok A vs C ($p=0,117$), kelompok A vs D ($p=0,076$), kelompok A vs E ($p=0,117$), kelompok A vs F ($p=0,462$), kelompok B vs C ($p=0,251$), kelompok B vs D ($p=0,917$), kelompok B vs E ($p=0,602$), kelompok B vs F ($p=0,014$), kelompok C vs D ($p=0,175$), kelompok C vs E ($p=0,917$), kelompok C vs F ($p=0,050$), kelompok D vs E ($p=0,465$), kelompok D vs F ($p=0,014$), kelompok E vs F ($p=0,050$).

*= $p<0,05$ vs Kelompok B, #= $p<0,05$ vs Kelompok D



Gambar 4. Insula Pankretika Pankreas dengan pewarnaan HE model tikus Diabetes Melitus. Perbesaran 400 kali dan skala 100 μm . Keterangan : (A) Kelompok A, (B) Kelompok B, (C) Kelompok C, (D) Kelompok D, (E) Kelompok E, (F) Kelompok F. Garis putih menunjukkan diameter, garis kuning menunjukkan perimeter.

Kerusakan sel β pankreas memicu terjadinya hiperglikemia. Kerusakan pada sel-sel insula pankreatika pankreas berefek terhadap perubahan morfometrinya dari sisi ukuran perimeter maupun diameter. Akan tetapi saat terjadi hiperglikemia sebagian kecil siklus sel β masih dapat terus berproliferasi bila dibutuhkan sebagai mekanisme kompensasi terhadap peningkatan kebutuhan insulin (Nesti & Baidlowi, 2017). Termasuk adanya kemampuan plastisitas sel α menjadi sel β akan memperbaiki struktur maupun morfometri insula pankreatika. Adanya aktivitas senyawa aktif yang berperan sebagai antiinflamasi dalam fraksi etil asetat pada daun kacang panjang, yaitu flavonoid dan alkaloid (Zia-Ul-Haq *et al.*, 2013), dapat mencegah dan menghentikan kerusakan sel β pankreas lebih lanjut. Sedangkan, dimungkinkan alkaloid berperan dalam regenerasi sel, dengan memulihkan sel β pankreas yang mengalami kerusakan parsial (Gupta & Neera, 2006; Awika & Duodu., 2016; Jayathilake *et al.*, 2018) sehingga terjadi perbaikan morfometri pankreas.

KESIMPULAN

Ekstrak etanol daun kacang Panjang (*Vigna unguiculata* (L.) Walp) dosis 300mg/KgBB membantu memperbaiki kadar glukosa darah dan

morfometri insula pankreatika model tikus diabetes.

DAFTAR PUSTAKA

- Awika, J. M., & Duodu, K. G. (2016). Bioactive polyphenols and peptides in cowpea (*Vigna unguiculata*) and their health promoting properties: A review. *Journal of Functional Foods*, 38, 686-697.
- Bosco, D., Armanet, M., Morel, P., Niclauss, N., Sgroi, A., & Muller, Y. D. (2010). Unique Arrangement of α - and β -Cells in Human Islets of Langerhans. *Diabetes*, 59, 1202-1210.
- Gupta, M., & Neera, S. (2006). Regeneration of beta Cells in Islet of Langerhans of Pancreas of Alloxan Diabetic Rats by Acetone Extract of *Momordica charantia* (Linn) (bitter gourd) Fruits. *Indian Journal of Experimental Biology*, 45, 1055-1062.
- Intan, F., Aprilia, M., Nur, S., Razali, D. T., Armansyah., & Nuzul, A. (2015). Pengaruh Pemberian Kacang panjang (*Vigna unguiculata*) Terhadap Kadar Glukosa Darah Tikus Mencit (*Mus musculus*) Yang Diinduksi Streptozotocin. *Jurnal Medika Veterinaria*, 9(2), 97-100.

- Jayathilake, C., Visvanathan, R., Deen, A., Bangamuwage, R. Jayawardana, B. C., & Nammic, S., (2018). Cowpea: an overview on its nutritional facts and health benefits. *J Sci Food Agric*.
- Komatsu, H., Cook, C., Wang, C. H., Medrano, L., Lin, H., & Kandeel, F. (2017). Oxygen environment and islet size are the primary limiting factors of isolated pancreatic islet survival. *PLoS ONE*, 12(8):e0183780.
- Nesti, D. R., & Baidlowi, A. (2017). Profil Glukosa Darah, Lipid Dan Visualisasi Pulau Langerhans Sebagai Imunomodulator Insulin Dan Glukagon Pada Pankreas Tikus (*Rattus norvegicus*) Obesitas Menggunakan Teknik Immunogistokimia. *Jurnal Nasional Teknologi Terapan*, 1(1), 24 – 32.
- Nugroho, A. E. (2006). Hewan Percobaan Diabetes Mellitus: Patologi Dan Mekanisme Aksi Diabetogenik. *Biodiversitas*, 7(4), 378-82.
- Paras, S., Koko, V., Gojkovic, I., & Matavuli, M. (2014). Long term effect of extremely low frequency electromagnetic field on islet of pancreas structure. *Biologia Serbica*, 36(1), 24-31.
- Shahriah, S., Nurunnabi, A. S. M., Begum, G. N., Kabir, R. (2014). Histomorphometric Changes of Pancreatic Islets with Advancing Age – A Postmortem Study in A Bangladeshi Male Population. *Nepal J Med Sci*, 3(1), 63-7.
- Tandi, J. (2017). Effect of Extract of Kenikir (*Cosmos caudatus* Kunth.) Leaves to the Decrease in Blood Glucose, Cholesterol and Toward Histopathology Pancreas Description in Male with Rats (*Rattus norvegicus*) Hypercholesterolemia. *J Trop Pharm*, 1(1).
- Walvekar, M. V., Potphode, N. D., Desai, S. S., & Deshmukh, V. M. (2016). Histological Studies on Islets of Langerhans of Pancreas in Diabetic Mice after Curcumin Administration. *Int J Pharm Clin Res*. 8(9):1314-1318.
- Weththasinghea, P., Liyanageb, R., Vidanarachchia, J., Pererab, O., & Jayawardanaa, B. (2014). Hypocholesterolemic and Hypoglycemic Effect of Cowpea (*Vigna unguiculata* L. Walp) Incorporated Experimental Diets in Wistar Rats (*Rattus norvegicus*). *Agriculture and Agricultural Science Procedia*, 2, 401 – 405.
- Zia-Ul-Haq, M., Ahmad, S., Amarowicz, R., & De Feo, V. (2013). Antioxidant Activity of the Extracts of Some Cowpea (*Vigna unguiculata* (L) Walp.) Cultivars Commonly Consumed in Pakistan. *Molecules*, 18, 2005-2017.