



Karakteristik Spermatozoa Beberapa Spesies Kura-Kura (Testudinata) di Sulawesi Tengah

Characteristics on Spermatozoa of Several Turtles Species (Testudinata) From Central Sulawesi

Nurul Fitri T. Tagunu^{*}, Fahri dan Annawaty

Jurusan Biologi, Fakultas MIPA, Universitas Tadulako
Jl. Soekarno-Hatta. Km 9, Tondo, Palu 94118, Sulawesi Tengah, Indonesia.

ABSTRACT

The objective of this study was to determine the characteristics of sperm from three divergent species of turtles, that were *Cuora amboinensis* and two species which Sulawesi endemic of *Leucocephalon yuwonoi* and *Indotestudo forstenii*. Sperm samples were collected by using maseration technique over the area of cauda epididimis. Macroscopic examination on samples were includes, examination of color , pH and consistency as well as microscopic examination which includes motility, morphology, morphometry and sperm concentration. Macroscopic properties of sperm of *C. Amboinensis* were white, pH 6 and consistency slightly thick. Sperm properties of *L. yuwonoi* were cream colored, pH 7, consistency slightly thick. While sperm properties of *I. forstenii* were white in color, pH 7 and thick consistency. Microscopic examination showed that the highest Motility was sperm of *I. forstenii* (39.18%). Head sperm morphology of the three species of turtles was classified as vermiform and contained cytoplasmic droplets in midpiece. The highest abnormalities of sperm was found on sample from *L. yuwonoi* (60.80%) and the highest sperm concentration was found on sample from *I. forstenii* ($\pm 1.52 \times 10^8$ cell/ml) Morphometric of *C. amboinensis*, *L. yuwonoi*, *I. forstenii* sperms were 35.2 μ m, 35.8 μ m, and 16.2 μ m, respectively.

Keyword: *Characteristics of sperm, Turtles, Sulawesi, endemic, macroscopic, microscopic*

ABSTRAK

Penelitian ini bertujuan untuk mengetahui karakteristik sperma *Cuora amboinensis* dan dua spesies kura-kura endemik Sulawesi, *Leucocephalon yuwonoi* dan *Indotestudo forstenii*. Sperma dikoleksi menggunakan teknik maserasi pada bagian cauda epididimis. Pengamatan makroskopis meliputi pemeriksaan warna, pH dan konsistensi, serta pemeriksaan mikroskopis meliputi, motilitas, morfologi, morfometri dan konsentrasi sperma. Hasil pengamatan makroskopis pada sperma *C. amboinensis* yakni sperma berwarna putih, pH 6 dan konsistensi agak kental, sperma *L. yuwonoi* berwarna krem, pH 7 dan konsistensi agak kental sedangkan sperma *I. forstenii* berwarna putih susu, pH 7 dan konsistensi kental. Hasil pemeriksaan mikroskopis menunjukkan bahwa motilitas sperma tertinggi adalah sampel dari *I. forstenii*, yakni 39,18 %. Morfologi kepala sperma pada ketiga spesies kura-kura berbentuk vermiform dan terdapat butiran sitoplasma pada *midpiece*. Abnormalitas tertinggi ditemukan pada sperma *L. yuwonoi* yaitu 60,80%. Konsentrasi sperma tertinggi adalah pada sampel dari *I. forstenii*, sebesar $\pm 1,52 \times 10^8$ sel/ml. Morfometri sperma *C. amboinensis* memiliki panjang 35,2 μm , sperma *L. yuwonoi* memiliki panjang 35,8 μm , sedangkan sperma *I. forstenii* dengan panjang 16,2 μm .

Kata kunci: Karakteristik spermatozoa, kura-kura, Sulawesi, Endemik, Makroskopis, mikroskopis

LATAR BELAKANG

Kura-kura darat dan air tawar di Sulawesi terdiri dari tiga jenis yaitu *Cuora amboinensis* Riche dalam Daudin, 1801 dan dua jenis kura-kura endemik yaitu *Indotestudo forstenii* Schlegel and Muller, 1845 dan *Leucocephalon yuwonoi* McCord, Iverson & Boedi, 1995.

Pertumbuhan kura-kura tergolong sangat lambat karena tahap pertumbuhan hingga menjadi individu dewasa membutuhkan waktu sekitar 4 hingga 10 tahun (Fithria, 2008). Selain itu, jumlah telur yang dihasilkan terbatas, sekitar 2-4 butir dalam sekali bertelur. Kura-kura Indonesia diekspor dalam jumlah yang besar setiap bulannya (sekitar puluhan ton atau puluhan ribu individu) sehingga kemungkinan besar terancam punah (Iskandar, 2000). Selain itu,

ancaman kepunahan juga dapat disebabkan oleh gangguan reproduksi (Shaken *et al.*, 2008) Masalah tersebut dapat diatasi, salah satunya dengan aplikasi teknologi Inseminasi Buatan (IB) yaitu pemanfaatan spermatozoa yang berasal dari epididimis (Hori *et al.*, 2005). Upaya ini dapat berhasil apabila sperma yang digunakan berkualitas baik (Herdis dan Darmawan, 2012) sehingga untuk mendukung upaya konservasi tersebut, perlu dilakukan penelitian untuk mengetahui karakteristik sperma kura-kura berupa kualitas secara makroskopis dan mikroskopis yang dapat digunakan sebagai bahan rujukan dalam konservasi kura-kura di Sulawesi.

BAHAN DAN METODE

Pengumpulan sampel sperma dilakukan dengan metode maserasi pada

bagian cauda epididimis. Pemeriksaan sperma secara mikroskopis yang meliputi, pemeriksaan warna, pH dan konsistensi. Pemeriksaan makroskopis meliputi pemeriksaan motilitas, morfologi, morfometri dan konsentrasi.

Pemeriksaan mikroskopis

Pemeriksaan warna dilakukan secara visual dengan melihat langsung warna sperma pada *microtube* (Dwitarizki, 2015). Warna sperma secara umum adalah putih sampai putih keabu-abuan (Samper *et al.*, 2007). Pemeriksaan pH dilakukan dengan cara mencelupkan pH indikator pada sperma. Pemeriksaan konsistensi dilakukan dengan cara memiringkan *microtube* 45⁰ secara perlahan untuk melihat laju aliran sperma secara visual. Sperma yang berasal dari cauda epididimis memiliki konsistensi yang lebih kental karena belum bercampur dengan sekresi dari vesica seminalis.

Pemeriksaan mikroskopis

Pada pemeriksaan motilitas dilakukan pengenceran 10 kali terlebih dahulu dengan fruktosa 3%. Pemeriksaan dilakukan di bawah mikroskop dengan perbesaran 400 kali untuk melihat motilitas keseluruhan apakah sperma bergerak atau tidak. Apabila sperma bergerak, maka pemeriksaan dilanjutkan dengan perbesaran 1,000 kali untuk melihat motilitas progresif dan di unprogresif. Penilaian dilakukan dari 5 sampai 10 bidang pandang pada mikroskop.

Morfologi dan morfometri spermatozoa diamati dengan menggunakan preparat sperma yang telah diswap di atas gelas objek, kemudian diamati bagian kepala dan ekor serta abnormalitas pada kedua bagian tersebut. Abnormalitas pada sperma dapat berupa kepala besar (*macrocephalus*) atau kepala kecil (*microcephalus*), kepala ganda dan ekor ganda, ekor melipat dan ekor pendek (Abbiramy dan Shanthi, 2010). Pengamatan dilakukan dibawah mikroskop dengan perbesaran 400 hingga 1000 kali kemudian difoto. Hasil foto tersebut digunakan dalam pengamatan morfometri yaitu melihat panjang kepala dan panjang ekor sperma dengan menggunakan software *image-j*.

Pada pemeriksaan konsentrasi, sperma sebanyak 2 µl diencerkan terlebih dahulu dengan buffer formalsaline sebanyak 998 µl, kemudian diamati menggunakan *counting chamber* yang ditutup *cover glass* di bawah mikroskop dengan perbesaran 400 kali. Sperma dihitung pada lima bilik hitung secara diagonal.

Menurut Toelihere(1993), rumus Konsentrasi sperma adalah sebagai berikut:

$$\sum \text{sel /ml} = N \times 5 \times DF \times 10.000$$

Keterangan:

- N : Jumlah rata-rata sel sperma
5 : Faktor koreksi *counting chamber*
DF : Dilution factor (Faktor pengenceran)

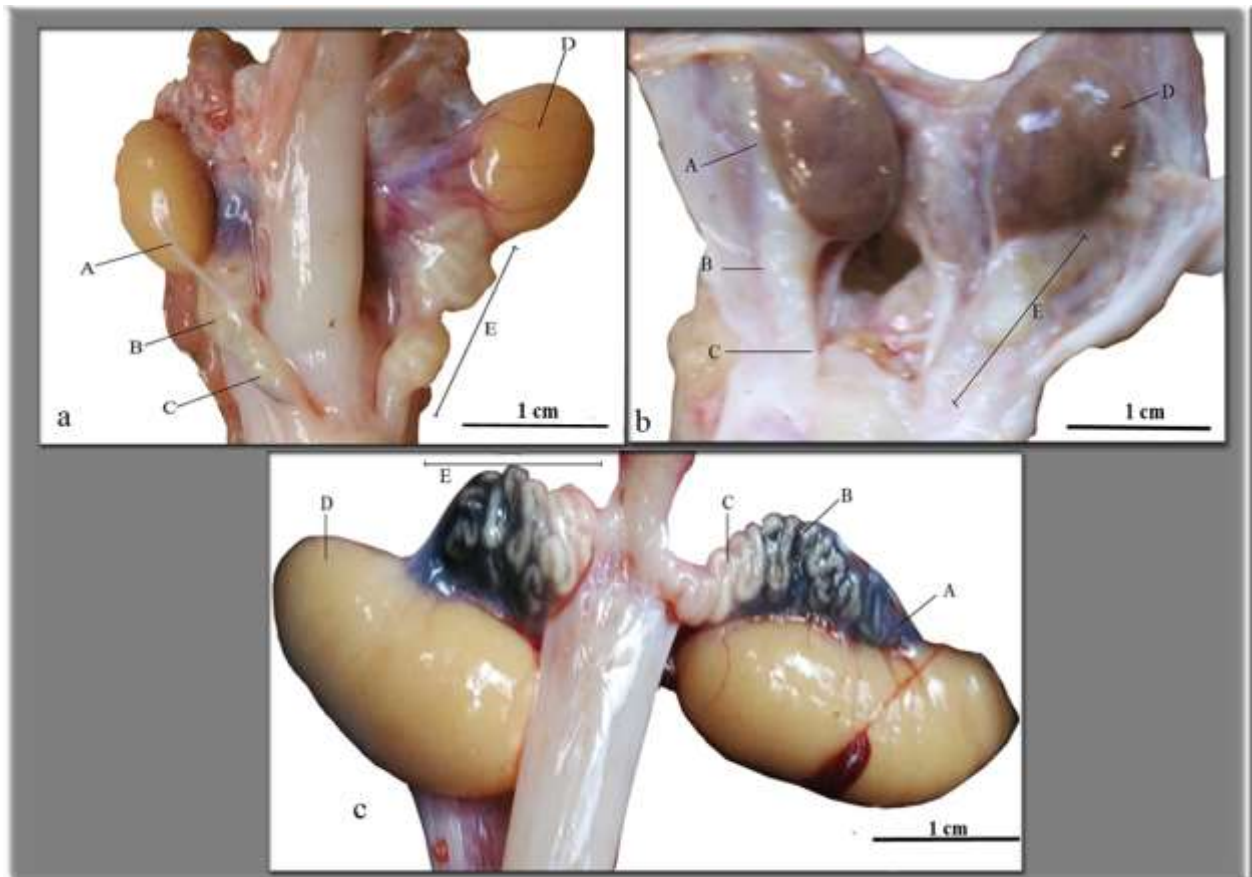
10.000 : Faktor koreksi cover slip

HASIL DAN PEMBAHASAN

Organ reproduksi

Testis merupakan organ reproduksi kura-kura yang terletak didalam tubuh.

Testis berfungsi untuk memproduksi sperma yang masih bersifat non-fungsional (Cornwall, 2009). Secara morfologi, terdapat perbedaan testis dan epididimis tiga spesies kura-kura dan dapat dilihat pada Gambar 1 dan Tabel 1.



Gambar 1. a. Organ reproduksi *C. amboinensis* (a), *L. yuwonoi* (b), *I. forstenii* (c), A. caput epididymis, B. corpus epididymis, C. cauda epididymis, D. testis, E. epididymis).

Tabel 1 Morfologi testis dan epididimis Kura-kura

Spesies	Bentuk Testis	Warna testis	Panjang testis (cm)		Lebar testis (cm)		Bentuk epididymis	Warna Epididimis
			kanan	Kiri	kanan	kiri		
<i>C. amboinensis</i>	Bulat	Kuning	1	1	0,9	0,7	Spiral	Coklat muda
<i>L. yuwonoi</i>	Bulat	Coklat	1,4	1,7	1	1,2	Seperti tabung	Putih
<i>I. forstenii</i>	Bulat memanjang	Kuning telur	2,8	2,4	1,1	1,1	Spiral	Hitam pada bagian caput dan corpus serta putih pada cauda

Epididimis pada *L. yuwonoi* berbeda dengan 2 spesies lainnya. Caput epididimis pada spesies ini melekat dan melingkupi sebagian besar testis, batas antara caput, corpus dan cauda sangat jelas karena adanya cekungan pada setiap batas tersebut. Sedangkan pada *I. forstenii*, caput berwarna hitam gelap, corpus berwarna putih dengan bercak hitam, sedangkan untuk cauda berwarna putih tanpa adanya bercak hitam sedikitpun (Gambar 1).

Pemeriksaan makroskopis

Cuora amboinensis dan *Leucocephalon yuwonoi* memiliki sperma yang agak kental *I. forstenii* memiliki sperma kental (Tabel 2). Sperma epididimis dalam keadaan normal adalah kental karena belum bercampur dengan plasma semen dari hasil sekresi vesicula seminalis, glandula prostata dan glandula bulbourethrales

Sperma *C. amboinensis* berwarna putih, sedangkan sperma *L. yuwonoi*

berwarna krem dan sperma *I. forstenii* berwarna putih susu (Tabel 2). Semakin pucat warna sperma mengindikasikan konsentrasi spermatozoa semakin rendah (Pamungkas *dkk.*, 2008).

pH sperma *L. yuwonoi* dan *I. forstenii* adalah 7, sedangkan *C. amboinensis* memiliki pH 6 (Tabel 2), hasil tersebut menunjukkan bahwa pH sperma masih dalam kisaran normal Karena tidak bersifat basa pH lebih dari 7. Sedangkan Tanasanti *et al.*, (2009) melaporkan bahwa pH sperma kura-kura *E. imbricate* yang di koleksi dari metode electroejakulasi yakni 5,5 atau lebih asam dari pH sperma epididimis. Hasil penelitian sperma *E. imbricate* tersebut mengindikasikan adanya gangguan pada kelenjar cowper karena kelenjar tersebut mensekresikan cairan yang bersifat basa. Sehingga pH sperma epididimis secara normal bersifat asam karena belum bercampur dengan hasil sekresi kelenjar cowper (Zukerman *et al.*, 2003)

Tabel 2. Hasil pemeriksaan makroskopis

Parameter mikroskopis sperma cauda epidididimis	<i>C. amboinensis</i>	<i>L. yuwonoi</i>	<i>I. forstenii</i>
Konsistensi	Agak kental	Agak kental	Kental
Warna sperma	Putih	Krem	Putih susu
pH sperma	6	7	7

Pemeriksaan mikroskopis

Motilitas

Persentasi motilitas tertinggi dari ketiga spesies kura-kura adalah *I. forstenii*

dan yang terendah adalah sperma *C. amboinensis*. Namun jumlah sperma dengan gerak motilitas progresif terbanyak adalah *C. amboinensis* yakni 6 ekor sperma (Tabel

4.3). Rendahnya sperma yang memiliki kemampuan motilitas progresif pada ketiga spesies menunjukkan kualitas sperma yang buruk karena sangat menentukan keberhasilan pada proses fertilisasi. Sperma unprogresif dan sperma yang tidak bergerak tidak dapat mencapai sel telur namun persentasinya sangat tinggi. Sehingga kemampuan motilitas progresif salah satu penentu jumlah individu pada setiap spesies.

Tabel 3. Hasil pemeriksaan motilitas

No.	Spesies	Motilitas		Tidak bergerak	Persentasi motilitas	Persentasi tidak bergerak
		Progresif	Unprogresif			
1	<i>C. amboinensis</i>	6	2	120	6,25%	93,75%
2	<i>L. yuwonoi</i>	0	18	180	9,09%	90,90%
3	<i>I. forstenii</i>	1	173	271	39, 18 %	61,03%

Keterangan. Progresif : Bergerak lurus ke depan, Unprogresif : Tidak bergerak lurus ke depan.

Pergerakan sperma di luar tubuh setelah dikoleksi disebabkan oleh larutan pengencer atau ekstender yang digunakan yakni fruktosa yang merupakan gula sederhana (monosakarida) (Barozha, 2015) sebagai bahan dasar glikolisis. Hasil dari proses glikolisis akan digunakan pada fosforilasi oksidasi dalam menghasilkan energi ATP untuk menggerakkan mikrotubul flagela ekor spermatozoa.

Menurut Yulnawati dan Setiadi (2005), penurunan motilitas progresif maupun keutuhan membran plasma diduga akibat banyaknya spermatozoa yang mati dan menjadi toksik terhadap spermatozoa lain yang masih hidup, sehingga secara umum kualitasnya menjadi menurun. Keberadaan zat yang bersifat toksik baik yang berasal dari spermatozoa yang telah mati maupun yang berasal dari zat yang

terkandung dari pengencer yang telah mengalami oksidasi akibat penyimpanan 5 hari sebelum digunakan dapat menyebabkan tingginya kadar radikal bebas yang dapat merusak keutuhan membran plasma spermatozoa. Apabila membran plasma spermatozoa sudah mengalami kerusakan, maka metabolisme spermatozoa akan terganggu dan mulai kehilangan motilitasnya sehingga mengakibatkan kematian spermatozoa.

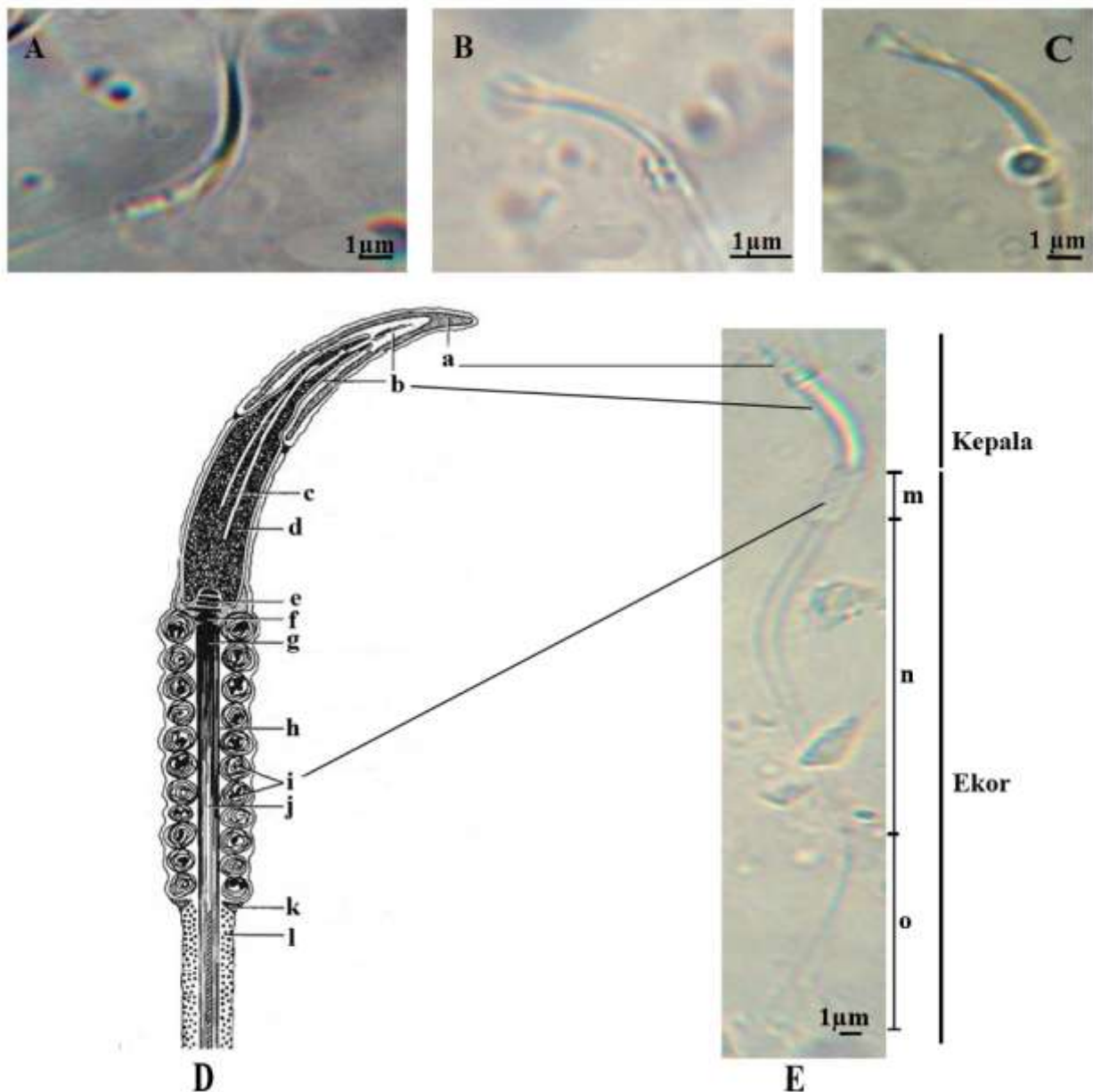
Morfologi

Tubuh sperma terdiri atas dua bagian utama yakni kepala dan ekor (Asmarinah, 2010). Secara morfologi, bentuk kepala dan ekor Sperma *L. yuwonoi*, *I. forstenii*, serta *C. amboinensis* sangat mirip meskipun berbeda secara morfometrik.

a. Kepala sperma

Kepala sperma dari ketiga spesies kura-kura tersebut berbentuk memanjang

dan runcing pada bagian akrosom atau disebut vermiform. Kepala sperma terdiri atas akrosom dan nukleus (Gambar 4.2).



Gambar 2. Morfologi sperma: A. Kepala sperma *C. amboinensis*, B. Kepala sperma *I. forstenii*, C. Kepala sperma *L. yuwonoi*, D. Ilustrasi sperma kura-kura, E. Sperma *L. yuwonoi* (a. Akrosom, b. *Perforatorium*, c. *Intranuclear tubule*, d. Nukleus, e. *Connecting piece*, f. *Proximal centriol*, g. *Distal centriol*, h. *Outer denses fibers*, i. Mitokondria, j. *Axonema*, k. *Annulus*, l. *Fibrous sheath*, m. *Midpiece*, n. *Principal peace*, o. *end piece*).

Akrosom (gambar 2) merupakan derivat dari aparatus Golgi yang terbentuk pada tahap awal spermiogenesis, utamanya terjadi

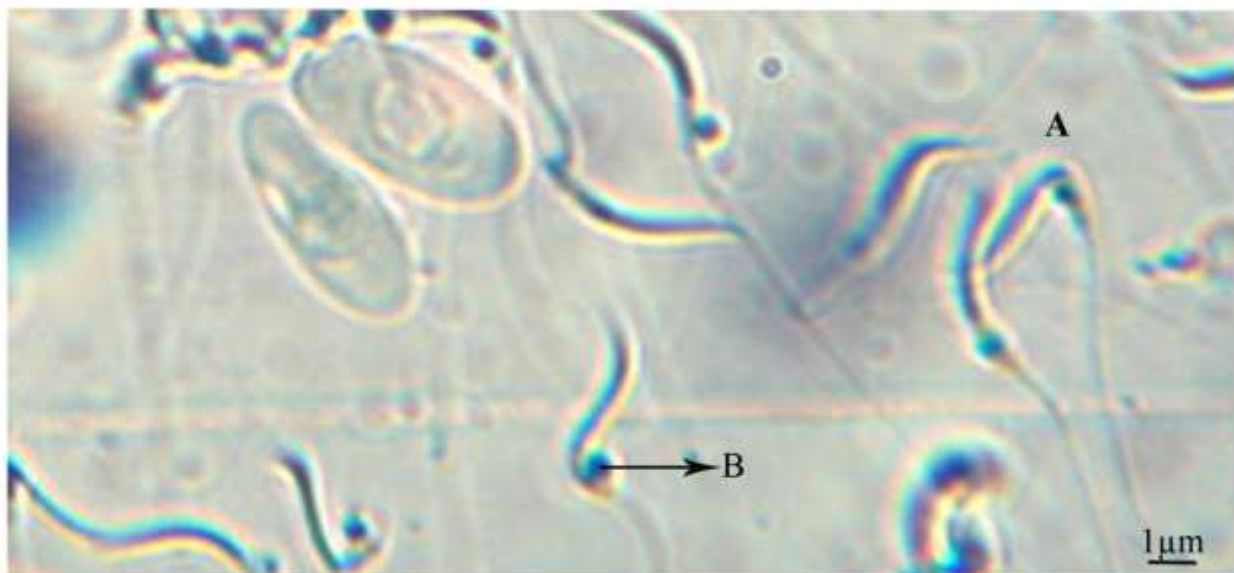pada fase spermatid (Berruti dan Paiardi, 2014). Akrosom terdiri dari enzim-enzim protease, di antaranya akrosin, proakrosin

dan hyaluronidase (Hardy *et al.*, 1991). Letak akrosom pada bagian anterior kepala spermatozoa (Esteves dan Verza, 2011). Pada kepala sperma juga terdapat nukleus yang berisimateri genetik yakni kromosom yang terdiri dari DNA (Salisbury *et al.*, 1961).

b. Ekor

Ekor dibedakan atas 3 bagian yaitu bagian tengah (*midpiece*), bagian utama (*principle piece*) dan bagian ujung ekor

(*endpiece*) (Gambar 4.2). Sperma ketiga spesies tersebut dikoleksi dari epididimis sehingga sebagian besar memiliki perbedaan dengan morfologi sperma ejakulat. Pada sperma epididimis terdapat butiran sitoplasma yang berukuran besar dan juga terdapat lipid atau sering disebut *cytoplasmic droplets* (Gambar 4.3).



Gambar 3. Morfologi sperma *I. forstenii*: A. Sperma normal epididimis, B. Butiran sitoplasma pada *midpiece*.

Semua spermatozoa matang ditandai oleh berpindahnya posisi butiran sitoplasma dari bagian proksimal ke arah distal (ekor) kemudian terlepas dari sel spermatozoa (Hermo *et al.*, 1988). Pada sperma ejakulat adanya butiran sitoplasma menandakan sperma tersebut abnormal (Astuti, 2009). Pada bagian *midpiece* terdapat mitokondria yang berfungsi menghasilkan energi ATP dari proses respirasi (glikolisis

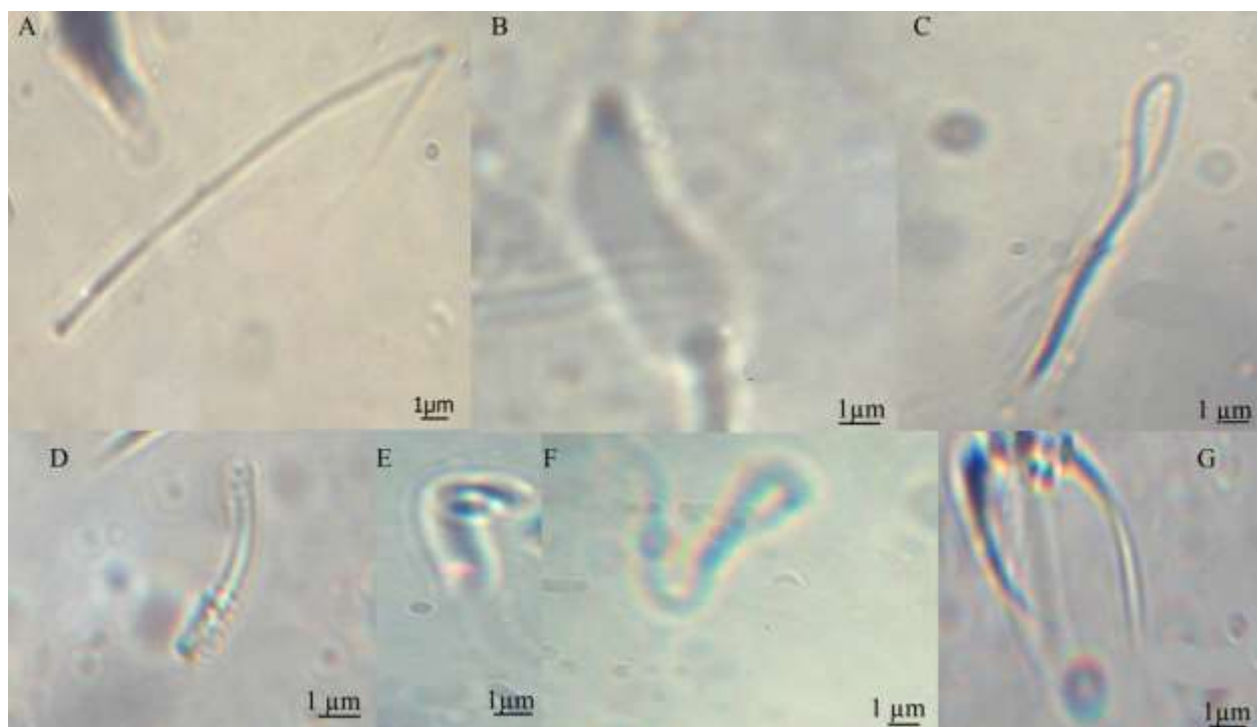atau fruktolisis) sedangkan bagian *principal piece* dan *end piece* berfungsi dalam pergerakan spermatozoa.

Abnormalitas primer yang ditemukan pada sperma ketiga spesies adalah mikrosepalus dan makrosepalus (Gambar 4, 5, dan 6). Abnormalitas tersebut terjadi akibat masalah genetik (Barth dan Oko, 1989) yakni adanya defisiensi atau kelebihan kromatin inti yang mengarah pada

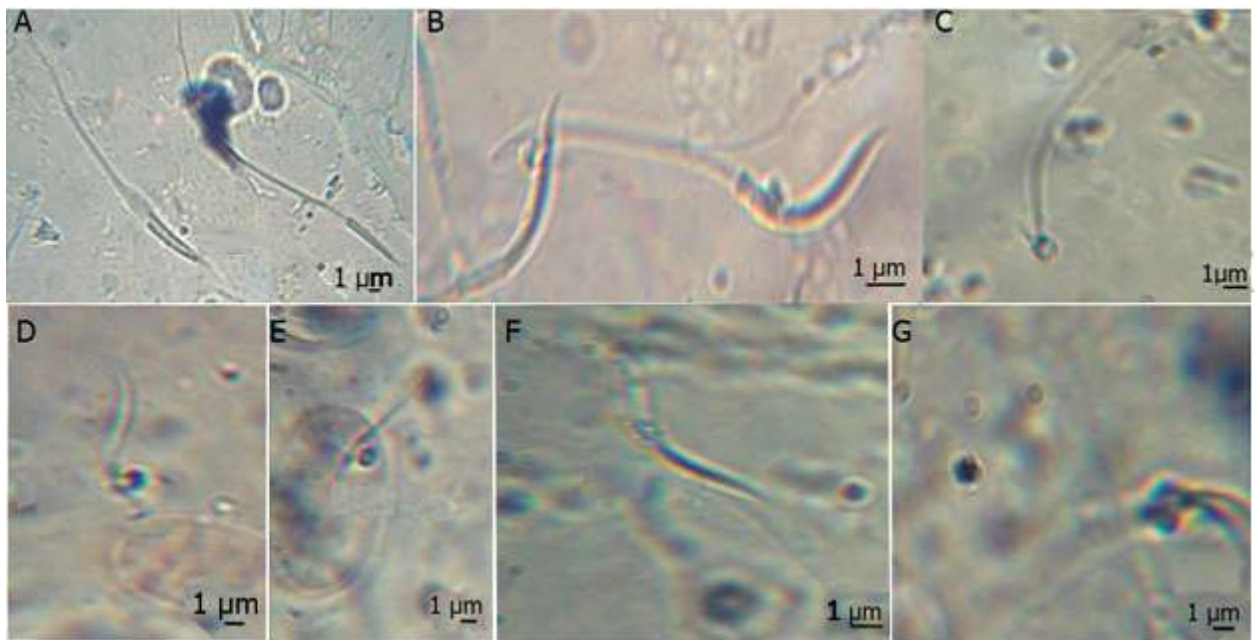
kehilangan atau kelebihan pembentukan kromosom inti, kemudian ekor melingkar yang merupakan bentuk abnormalitas tertinggi yakni sebanyak 33 ekorsperma. Ekor melingkar dicirikan dengan melingkarnya ekor secara rapat dari ujung ekor dengan tingkatan yang bervariasi, dari distal sampai annulus. Bagian yang melingkar tersebut akan dibungkus oleh sitoplasma atau membran yang akan menyebabkan terganggunya motilitas. Hal ini dapat disebabkan oleh preparasi yang kurang tepat atau kelainan pada proses pematangan spermatozoa (Barthdan Oko 1989). Kelainan midpiece yakni bent midpiece sehingga ekor sperma melipat kemudian kelainan ukuran akrosom dan 2

kepala pada satu sperma yang diakibatkan oleh kelainan genetik pada sel-sel primordial dan kesalahan proses spermiogenesis. Abnormalitas primer terjadi karena adanya kegagalan dalam proses spermatogenesis di tubulus seminiferus serta dapat dikarenakan faktor keturunan dan pengaruh lingkungan yang buruk.

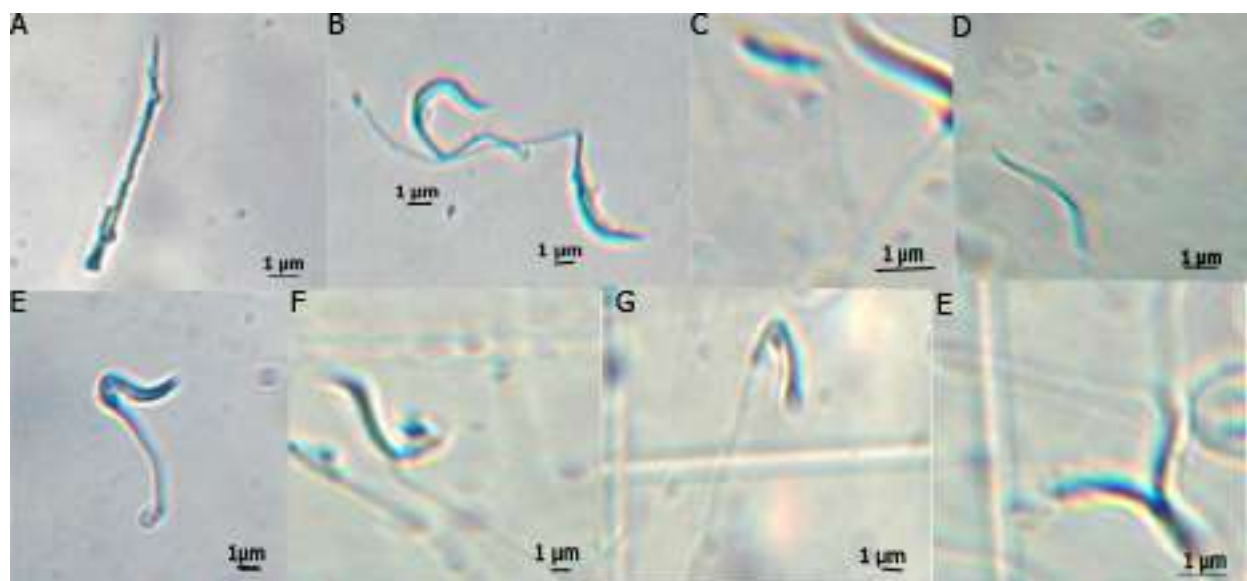
Abnormalitas sekunder yang ditemukan pada ketiga spesies tersebut adalah ekor putus, kepala putus dan ekor patah (Gambar 4, 5, dan 6). Kelainan ini kemungkinan besar disebabkan perlakuan pada saat proses koleksi dan pemeriksaan sperma. Jumlah spesies abnormal dapat dilihat pada Gambar 7



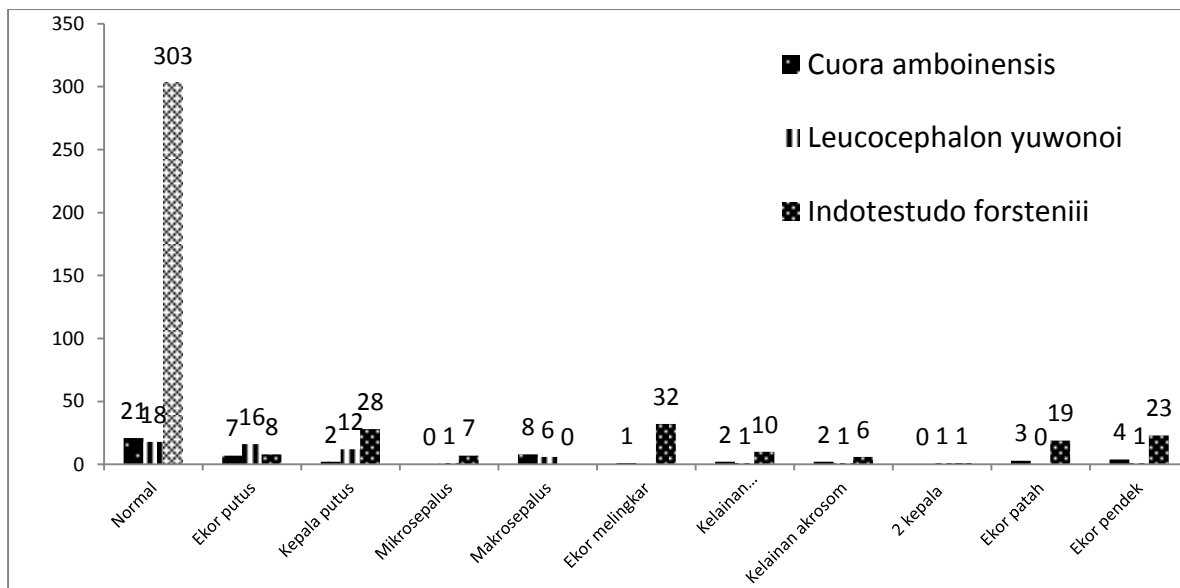
Gambar 4. Morfologi sperma abnormal *C. amboinensis*. A. Ekor putus, B. Makrosepalus, C. Ekor melingkar, D. Kepala putus, E. kelainan *midpiece*, F. Kelainan akrosom, G. Ekor pendek.



Gambar 5. Morfologi sperma abnormal *L. yuwonoi*. A. Makrosepalus, B. Ekor pendek, C. Ekor putus, D. Kepala putus, E. Mikrosepalus, F. Kelainan *midpiece*, G. Kepala ganda.



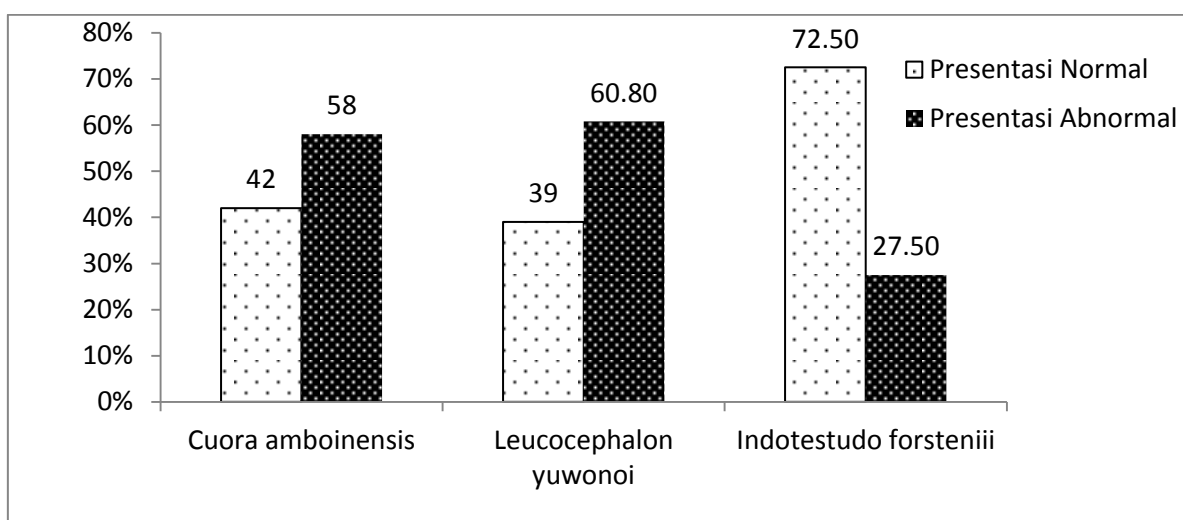
Gambar 6. Morfologi sperma abnormal *I. forstenii*. A. Ekor putus, B. Kepala putus, C. Ekor pendek dan ekor patah, D. Kepala ganda., E. Mikrosepalus F. Ekor melingkar, G. Kelainan *midpiece*, H. Kelainan akrosom.



Gambar 7. Jumlah sperma abnormal pada *C. amboinensis*, *L. yuwonoi* dan *I. forstenii*

Beberapa sperma abnormal tertentu dapat menghambat pembuahan, sementara yang lain tidak mampu membuahi sel telur yakni kepala yang sangat besar, kepala ganda, midpiece yang tidak normal, ekor tidak ada serta ekor ganda (Abbiramy dan Shanthi, 2010).

Persentase abnormalitas sperma *C. amboinensis* sebesar 58%, sperma *L. yuwonoi* 60,80%, sedangkan sperma *I. forstenii* sebesar 27,50% (Gambar 8). Menurut Barthdan Oko (1989), abnormalitas akan dianggap serius apabila abnormalitas primer mencapai 18 – 20% karena dapat menyebabkan penurunan fertilitas.



Gambar 8. Persentasi normal dan abnormalitas sperma *C. amboinensis*, *L. yuwonoidan I. forstenii*

Konsentrasi

Faktor penyebab rendahnya konsentrasi sperma, salah satunya adalah kurangnya asupan nutrisi, karena makanan bergizi diperlukan untuk mendukung fungsi

endokrin., Jika nutrisi yang diperlukan tidak terpenuhi maka sperma akan lambat mengalami perkembangan dan pematangan (Yendraliza, 2013) sehingga konsentrasi sperma sedikit.

Tabel 4 Hasil Pemeriksaan Konsentrasi sel sperma

No.	Spesies	Chamber a+b	Rata-rata	Df	Konsentrasi sel/ml
1	<i>C. amboinensis</i>	33	16,5	500	$4,125 \times 10^5$
2	<i>L. yuwonoi</i>	25	12,5	500	$3,125 \times 10^5$
3	<i>I. forstenii</i>	1216	608	500	$1,52 \times 10^8$

Keterangan.Df: dilution factor (faktor pengenceran)

Morfometri

Pengamatan morfometri dilakukan dengan menggunakan software pengolah gambar *ImageJ*. Pengukuran dilakukan terhadap 20 spermatozoa pada masing-

masing spesies. Panjang rata-rata sperma *C. amboinensis* dan *L. yuwonoi* hampir sama yakni masing-masing 35,2 μm dan 35,8 μm . Sedangkan panjang rata-rata sperma *I. forstenii*

Tabel 5. Hasil pemeriksaan morfometri

Spesies	Rata-rata panjang ekor	Kisaran panjang ekor	Rata-rata panjang kepala	Kisaran panjang kepala	Rata-rata panjang sperma	Kisaran panjang sperma
<i>C. amboinensis</i>	25,4 μm	24,1-26,7 μm	8,7 μm	8- 9,6 μm	35,2 μm	34-36,6 μm
<i>I. forstenii</i>	9,9 μm	9-10,8 μm	3,9 μm	3-4,8 μm	16,2 μm	15-17,3 μm
<i>L. yuwonoi</i>	27,8 μm	26 – 27,8 μm	9,3 μm	8-9,9 μm	35,8 μm	34,1-37,3 μm

Karakter sperma dari ketiga spesies terletak pada bentuk morfologi kepala sperma yang memanjang atau vermiform. Morfologi sperma secara umum sama, hanya berbeda secara morfometrik. Sperma yang dikoleksi memiliki butiran sitoplasma pada bagian *midpiece* yang menandakan sperma tersebut belum mengalami pematangan sempurna. Kualitas mikroskopis sperma dari

ketiga spesies tergolong buruk karena presentasi motilitas sperma sangat rendah dan presentase abnormalitas tinggi yang disebabkan oleh masalah genetik untuk abnormalitas primer dan kesalahan teknik preparasi untuk abnormalitas sekunder.

DAFTAR PUSTAKA

- Abbiramy, V. S., & Shanthi, D. V. (2010). Spermatozoa Segmentation and Morphological Parameter Analysis Based Detection of Teratozoospermia. *International Journal of Computer Applications*, 3(7), 19–23.
- Asmarinah. (2010). Peran Molekul Kanal Ion pada Fungsi Spermatozoa, *Majalah Kedokteran Indonesia*, 60, 374–380.
- Astuti, S. (2009). Kualitas Spermatozoa Tikus Jantan yang Diberi Tepung Kedelai Kaya Isoflavon, 41(1), 180–186.
- Barozha, D. L., & Jenderal, D. (2015). The Effect Of Honey To Motility And Viability Catfish (Pangasius Pangasius) Spermatozoa, *J.Majority*, 3(4), 41–46.
- Barth, A. D. and Oko, R. J. (1989). Abnormal Morphology of Bovine Spermatozoa. Iowa: Iowa States University Press.
- Berruti, G., & Paiardi, C. (2014). Acrosome biogenesis. *Spermatogenesis*, 1(2), 95–98. <https://doi.org/10.4161/spmg.1.2.16820>
- Cornwall, G. A. (2009). New insights into epididymal biology and function. *Human Reproduction Update*, 15(2), 213–227. Dwitarizki, N.D, Ismaya dan Asmarawati, W. (2015). Pengaruh pengenceran sperma dengan air kelapa dan aras kuning telur itik serta lama penyimpanan terhadap motilitas dan viabilitas spermatozoa domba garut pada penyimpanan 5°C, 39(3), 149–156.
- Hardy, D. M., Oda, M. N., Friend, D. S., & Huang, T. T. (1991). A mechanism for differential release of acrosomal enzymes during the acrosome reaction. *The Biochemical Journal*, 275, 759–66.
- Fithria, A. (2008). Upaya konservasi bangsa kura-kura di areal penambangan emas dan intan. *Jurnal Konservasi*, 1(24), 180–192.
- Hermo, L., Dworkin, J., & Oko, R. (1988). Role of epithelial clear cells of the rat epididymis in the disposal of the contents of cytoplasmic droplets detached from spermatozoa. *American Journal of Anatomy*, 183(2), 107–124.
- Hori, T., Hagiuda, K., Kawakami, E., & Tsutsui, T. (2005). Unilateral intrauterine insemination with prostatic fluid-sensitized frozen caudal epididymal sperm in beagle dogs. *Theriogenology*, 63(6), 1573–1583.
- Iskandar, D.T., (2000). Kura-Kura dan Buaya Indonesia dan Papua Nugini. Bandung: ITB.
- McCord, P. W., Iverson, B. J., and Boeadi. (1995). A New Batagurid Turtle Form Northern Sulawesi, Indonesia. *Celonian Conservation and Biology*, 1(4).
- Pamungkas, F. A. (2012). Spermatozoa Dari Kauda Epididimis : Kriopreservasi Dan Pemanfaatan Untuk Inseminasi Buatan. *Wartazoa*, 22(4), 178–186.
- Salisbury, W. G., Birge, W. J., Torre, D. L., and Lodge, J. R. (1961). Decrease Material Feulgen-Positive (Dna) Upon Aging In of Bovine Spermatozoa In Vitro Storage. *The Journal of Biophysical and Biochemical Cytology*, (23), 353–359.
- Shaken, M., Roshanfekar, H., Mamoei, M., & Mirzadeh, K. (2008). Effect of epididymis handling conditions on the quality of ram spermatozoa recovered post-mortem. *Asian Journal of Animal and Veterinary Advances*, 3(6), 400–408.
- Samper, C. J., Pycock, F. J. and McKinnon, O. A. (2007). Current Therapy in Equine Reproduction. in: Estrada, J. A.

and Samper, C. J. (Eds), *Evaluation of Raw semen*, 40, 253-257.

Tanasanti, M., Sujarittanyatrakul, C., Dhanarun, K., Sahatrakul, K., Sakorncharoun, P., Manawatthana, Sanyathitiseree.P., Sirinarumittr, K. (2009). Electroejaculation and semen evaluation in olive ridley turtle (*Lepidochelys olivacea*) and hawksbill turtle (*Eretmochelys imbricata*) in Thailand. *4th International Symposium on Seastar 2000 and Asian Bio-Logging Science*, 29–32.

Toelihere, M. R. (1993). Inseminasi Buatan pada Ternak. Angkasa. Bandung.

Yendraliza. (2013). Pengaruh Nutrisi Dalam Pengelolaan Reproduksi Ternak (Studi Literatur). *Kutubkhanah*, 16 (1).

Yulnawati, & Setiadi, M. A. (2005). Motilitas dan Keutuhan Membran Plasma Spermatozoa Epididimis Kucing Selama Penyimpanan Pada Suhu 4 ° C Metode Penelitian. *Journal Universitas Airlangga*, 21(3), 100–104.

Zukerman, Z., Weiss, D. B., & Orvieto, R. (2003). Does preejaculatory penile secretion originating from Cowper's gland contain sperm? *Journal of Assisted Reproduction and Genetics*, 20(4), 157–159.